Beitrag zur Lehre von den angeborenen

Kreuzsteissbein-Geschwülsten.

(Mit 6 Abbildungen im Text.)

Inaugural-Dissertation,

welche

zur Erlangung der Doktorwürde in der Medicin und Chirurgie mit Zustimmung der Medicinischen Facultät der

Universität Breslau

am Sonnabend, den 7. März 1903 vorm. 10½ Uhr,

nebst den angefügten Thesen öffentlich verteidigen wird der Verfasser

Wilhelm Hoppe,
Assistenzarzt aus Breslau.

Opponenten:

Dr. med. Biberfeld, prakt. Arzt in Breslau,
Dr. med. Tiegel, Volontärassistent an der Kgl. chirurg. Klinik zu Breslau.

Leipzig,
Druck von J. B. Hirschfeld.
1903.

Beitrag zur Lehre von den angeborenen

Kreuzsteissbein-Geschwülsten.

(Mit 6 Abbildungen im Text.)

Inaugural-Dissertation,

welche

zur Erlangung der Doktorwürde in der Medicin und Chirurgie mit Zustimmung der Medicinischen Facultät der

Universität Breslau

am Sonnabend, den 7. März 1903 vorm. 10½ Uhr,

nebst den angefügten Thesen öffentlich verteidigen wird der Verfasser

Wilhelm Hoppe,
Assistenzarzt aus Breslau.



Opponenten:

Dr. med. Biberfeld, prakt. Arzt in Breslau,
Dr. med. Tiegel, Volontärassistent an der Kgl. chirurg. Klinik zu Breslau.

Leipzig,
Druck von J. B. Hirschfeld.
1903.

Gedruckt mit Genehmigung der medicinischen Facultät der Universiät Breslau.

Referent: Professor Dr. Ponfick.

Flügge,
Dekan.

Die Lehre von der Genese der angeborenen Kreuzsteissbeingeschwülste ist innerhalb der letzten 10 Jahre durch die Arbeit des Franzosen Calbet (1893) und in Deutschland durch diejenige von P. Stolper (1898) in ein neues Stadium eingetreten. Bis dahin war die Arbeit des verstorbenen Anatomen Braune in Leipzig, eine umfassende Zusammenstellung aller Beobachtungen bis zum Jahre 1868, maassgebend und Ausgangspunkt aller Erörterungen. Jedoch hat dieser Forscher vornehmlich die makroskopische Beobachtung betont. Als später die einzelnen Fälle mit den modernen Hülfsmitteln der histopathologischen Technik untersucht wurden, machte man merkwürdiger Weise in fast allen Tumoren der Sacralgegend neue eigenartige histologische Befunde.

Wenn auch Autoren wie Middeldorpf, Hagen-Thorn und andere schon makroskopisch sichtbare Darmstücke von oft beträchtlicher Länge fanden, so hat doch oft erst die mikroskopische Durchsicht der Präparate bei anderen das Vorhandensein charakterischer Darmelemente ergeben. Denn oft sind die darmartigen Gebilde so klein und derartig in das umgebende Gewebe eingebettet, das makroskopisch nichts zu erkennen ist. In ähnlicher Weise verhält es sich mit dem Befund von Nervensubstanz. Während Forscher, wie Borst, Tusini, Virchow u. A. schon makroskopisch ein, wenn auch nicht vollständig ausgebildetes Gehirn diagnosticiren konnten, so haben andere, und zwar die meisten, nur mikroskopisch nervöse Elemente, sei es Gehirnsubstanz, seien es Ganglienzellen, sei es auch nur Gliasubstanz finden können. Anlagen des Respirationstractus hat man

wohl immer nur auf mikroskopische Weise feststellen können, ebenso wie das so häufig erwähnte Vorkommen glatter oder quergestreifter Musculatur.

Da meistens in den zu behandelnden Tumoren nur einzelne wenige Gewebsformationen früher makroskopisch entdeckt werden konnten, haben natürlich die Autoren nach diesem, ihnen am charakteristischen erscheinenden Befunde die Entstehung ihres Tumors erklären wollen. Aber auch in neuerer Zeit sieht man ähnliches; Middeldorpf, der bei seinem Fall vor allem ein grosses Darmstück fand, suchte nach einer Erklärung gerade dieses Befundes in der Sacrococcygealgegend, und kam so, nachdem Kowalewsky den postanalen Darmabschnitt beim Menschen — die Verbindung des Medullarrohres mit dem Darmrohr, den Canalis neuroentericus — entdeckt hatte, zu der Ansicht, dass durch das Persistiren und die Weiterentwicklung eben dieses embryonalen Gebildes sehr wohl der Befund von Darm in einem Sacraltumor erklärt werden könnte. Sehr viel Verlockendes hatte diese Theorie, wenn man sich in Bezug auf die Lehre von der Entstehung der Geschwülste auf den Standpunkt von Cohnheim stellt, der ja heutigen Tages von vielen noch getheilt wird, nämlich, dass aus versprengten embryonalen Keimanlagen Geschwülste sich entwickeln können. Tourneux und Hermann ihrerseits erklärten das Vorhandensein von Epidermiselementen, abwechselnd mit echter Nervensubstanz, durch eine Weiterentwicklung der Vestiges coccygiennes-médullaires.

Eine andere entwicklungsgeschichtlich gewiss sehr interessante, aber doch wohl haltlose Hypothese baute Meckel seiner Zeit auf, indem er das Vorhandensein von Gehirnsubstanz in einem Sacraltumor dadurch zu erklären suchte, dass er annahm, das untere Ende des Medullarrohres könne unter gewissen Bedingungen ebenso, wie sonst nur das obere Ende, zu einem Gehirn auswachsen. Dass diese Theorie auch in neuerer Zeit noch nicht vergessen ist, zeigt die neueste Arbeit von Borst, welcher den Gehirnbefund in seinem Sacraltumor, übrigens einem sehr instructiven Falle, in derselben Weise zu deuten sucht. Eine oft ventilirte Frage war ferner noch die, ob ein Zusammenhang zwischen Spina bifida und Sacralgeschwulst bestehe und zwar in der Weise, dass man annahm, das Verbindungsstück zwischen Geschwulst und Rückgratscanal sei obliterirt und der Tumor selbst mehr oder weniger solide geworden. Es lässt sich nicht leugnen, dass gelegentlich einmal Spina bifida und Sacraltumor neben einander vorkommen könnten. Calbet erwähnt einen solchen von Thomas Smith beobachteten Fall. Die Insertionsstelle der Sacral-

geschwülste ist aber meistens eine so tief sitzende, dass Spina bifida in diesem Gebiet der Wirbelsäule nicht vorkommt. Eine Spina bifida coccygea ist, soweit mir bekannt, überhaupt noch nicht sicher beobachtet worden.

Aeltere Autoren hielten die Kreuzsteissbeingeschwülste für echte, zum Theil sogar maligne Bildungen, ein Standpunkt, der trotz der Arbeiten von Calbet und Stolper auch neuerdings noch ausgesprochen worden ist. Man spricht dabei von Cystosarcomen, Lymphangiomen, ja sogar Carcinomen; nennt doch Rudolphi seinen Tumor ein Adenocarcinom, Wanner seine beiden Fälle Cystosarcome, Hildebrand Lymphangiome, ebenso in neuester Zeit Linser. Kiderlen (1899) hält seine Beobachtung für ein Enterocystom. Die Bezeichnung, welche Goldschmidt für seinen Tumor fand, — Chondromyxolymphoadenosarcom — ist, wie complicirt sie auch klingen mag, für die Vielgestaltigkeit der Structur der Sacralgeschwülste recht bezeichnend, aber ohne Rücksicht auf die Genese gewählt.

Eine ältere, jetzt wohl schon allgemein verlassene Theorie der Entstehung der Kreuzsteissbeingeschwülste durch Umwandlung der von Luschka entdeckten und beschriebenen Steissdrüse hat seiner Zeit viel Aufsehen erregt; heute hat es nur noch historisches Interesse.

Wenn man aber die ausserordentliche Gleichartigkeit der angeborenen Tumoren an der Rückseite des unteren Wirbelsäulenendes bezüglich der äusseren Gestalt, des Sitzes und der makroskopischen Beschaffenheit des Querschnittes in Betracht zieht, so muss man naturgemäss dazu kommen, für dieselben auch eine einheitliche Genese anzunehmen. Nun haben aber die Erfahrungen verschiedener Opeteure, insbesondere auch der Gynäkologen (Senger u. A.) gelehrt, dass auch an der Vorderseite des unteren Wirbelsäulenendes angeborene Geschwülste von gleicher Beschaffenheit vorkommen. Freilich hat man nicht immer mit Sicherheit entscheiden können, ob diese präsacralen Tumoren in unmittelbarem Zusammenhang mit dem unteren Ende der Wirbelsäule stehen, oder ob sie räumlich zwar nahe und dennoch nicht in natürlichem Zusammenhang mit der Wirbelsäule sich im Beckenbindegewebe entwickelt haben. Wenn man die in der Literatur niedergelegten Beobachtungen präsacraler Tumoren sichtet, so kann man dieselben nicht alle als eigentliche Kreuzsteissbeingeschwülste auffassen in demselben Sinne, wie die postsacralen. Ein grosser Theil freilich sind unzweifelhaft echte Sacraltumoren und zwar sind diese so häufig, dass Calbet in seiner Zusammenfassung zu der Ueberzeugung kommt, dass die Prädilectionsstelle für den Ansatz der angeborenen Kreuzsteissbeingeschwülste vor allem die

vordere Kreuzsteissbeinfläche sei. Diese Ueberzeugung kann man aus der deutschen Literatur allerdings nicht gewinnen, hier überwiegen entschieden die postsacralen.

Stolper hat bereits angegeben, dass man die Sacralgeschwülste teratoiden Charakters bis zu der grundlegenden Arbeit von Braune zwar ihrem makroskopischen Charakter nach zur modernen Beurtheilung der Genese der Tumoren heranziehen kann, dass man aber in histologischer Hinsicht nur die Mittheilungen späterer Zeit, insbesondere diejenigen nach der Middeldorpf'schen Arbeit gelten lassen kann. Wenn die älteren Autoren von carcinomatöser oder sarkomatöser Structur einzelner Theile der von ihnen beobachteten Geschwülste gesprochen haben, so ist dies eben nur dadurch erklärlich, dass sie ihre Beurtheilung im wesentlichen auf die makroskopische Beschreibung gestützt haben. Wir finden ja auch in den neueren Arbeiten nicht selten die Bemerkung, dass gewisse Geschwulstpartieen von makroskopisch malignem Aussehen auch histologisch an die Structur von Carcinomen oder Sarkomen erinnern. In der That hat aber keiner der neueren Autoren über eine durch Metastasenbildung verificirte Bösartigkeit dieser Geschwülste berichtet.

Ich habe in der Literatur überhaupt nur zwei Fälle finden können, bei welchen von Metastasenbildung die Rede ist; der eine von Beatson, welcher in Lungen und Leber Metastasen fand und den ich nach Calbet citire, ist zu kurz und ungenau berichtet, als dass man darüber disputiren könnte; der andere von Frank ist meines Erachtens kein schlagender Beweis für Metastasenbildung. Frank fand in beiden Cavis rectischiadicis je einen Tumor, der grössere, von aussen sichtbar, gab Veranlassung zur Operation, der andere kleinere wurde erst bei der Section entdeckt. Da beide Tumoren, der grössere allerdings nur theilweise, eine myxosarkomatöse Structur aufwiesen, wurde der kleinere als Metastase des grösseren erklärt. Ich glaube, dass, wenn man sie nach den von Calbet und Stolper aufgestellten Gesichtspunkten durchforscht haben würde, man nicht von myxosarkomatöser Structur sprechen könnte, sondern dass der Autor zu einer andern Erklärung, als er gegeben hat, gekommen wäre.

Wenn ich im Nachfolgenden unter Anführung eines einzelnen Falles zu den zahlreicheren Publicationen über angeborene Kreuzsteissbeingeschwülste eine neue eigene Beobachtung hinzufüge, so geschieht es, um an der Hand des neuen Falles die Theorie der genetisch einheitlichen Auffassung der angeborenen Sacrococcygealgeschwülste von Calbet und Stolper des weiteren zu unterstützen gegenüber der gegensätzlichen, welche die verschiedenartige Ent-

stehung derselben aus persistirenden embryonalen Geweben am unteren Stammesende bezw. aus abgeschnürten Organtheilen des Autositen herleitet. Sie ward besonders vertreten von Kiderlen in einem grösseren, unmittelbar nach der Stolper'schen Arbeit erschienenen Aufsatz und neuerdings wieder von Borst.

Es handelt sich nach dem gegenwärtigen Stande der Frage darum, zu beweisen, dass alle Geschwülste der Kreuzsteissbeingegend, vornehmlich aber die an der Rückseite des unteren Wirbelsäulenendes entstandenen, bigerminalen Ursprungs sind, dass sie also mehr oder weniger entwickelte Parasiten ihres Trägers sind.

Auszuschliessen sind dabei von vornherein, wie dies auch Stolper schon gethan hat, die Geschwülste, welche entstanden sind durch Störung im Zusammenschluss der embryonalen Componenten des unteren Stammesendes, die einfachen Dermoidcysten und -fisteln, und die mit Wirbelspalte verbundenen Aussackungen des Rückgratinhaltes, die Spina bifida, einschliesslich der Spina bifida occulta.

Nachdem Calbet und Stolper unabhängig voneinander eine fast erschöpfende Zusammenstellung der Literatur über die angeborenen Geschwülste der Kreuzsteissbeingegend gegeben haben, auch Hennig über 22 in Calbet's Monographie noch nicht erwähnte Fälle berichtet hat, erübrigt es sich, dieselbe noch einmal eingehend durchzusprechen. Ich werde deshalb nur die neuesten Arbeiten und ihre Stellungnahme zu der Calbet-Stolper'schen Auffassung der congenitalen Sacraltumoren im Nachfolgenden zusammenfassend referiren, um dann auf eine eigene Beobachtung des Näheren einzugehen.

Ich möchte ausserdem einzelne Arbeiten, die bisher unerwähnt geblieben sind, hier referiren, insbesondere aber auch auf die von Calbet ein wenig eingehen, weil sie von den bisherigen Autoren mir zu wenig berücksichtigt erscheint.

Auch Calbet führt, wie Stolper, den Nachweis, dass die geschwulstartigen Anhänge am unteren Stammesende eine entwicklungsgeschichtlich fortlaufende Reihe von in ihrer äusseren Form und Grösse zwar verschiedenen, in ihrer Structur aber ungemein verwandten Gebilden darstellen, welche, wie klein und homogen sie auch erscheinen mögen, immer Abkömmlinge aller drei Keimblätter enthalten. Nur der Grad der Entwicklung der einzelnen Keimblattrepräsentanten macht ihre Verschiedenheit aus. Stolper hat in weiterer Consequenz ausgeführt, dass schliesslich die immer weitergehende Organbildung in ihrer Vollendung einen mehr oder weniger entwickelten Parasiten darstellen kann. An die wohlgebildeten Pygopagen schliessen sich diejenigen Missbildungen, bei welchen sich nur ein Theil des zweiten Embryos erhalten hat, ein Bein, ein Stück Schädel, nur ein Stück Unter-

schenkel, oder gar nur eine oder mehrere Zehen resp. Finger. Diese Parasiten sind als freie oder subcutane beobachtet worden, je nachdem sie von der Fortsetzung der Körperhaut des Trägers überzogen sind oder nicht. Für die Calbet-Stolper'sche Ansicht spricht auch die bemerkenswerthe Thatsache, dass manche dieser unzweifelhaften Parasiten, wie die Krankengeschichte lehrt, erst extrauterin nach spontanem Durchbruch, oder, wie es Sonnenburg beschreibt, nach einer Incision freigeworden sind.

Die nächste Gruppe umfasst alle jene Tumoren, die nicht bloss äusserlich, sondern auch auf dem Durchschnitt zunächst lediglich den Eindruck von Geschwülsten machen, obwohl sie, wie die nähere anatomisch-mikroskopische Untersuchung zeigt, wohl ausgebildete Organe oder Theile von solchen besitzen.

Calbet theilt daher alle einschlägigen Fälle in zwei Hauptgruppen; die erste umfasst diejenigen Tumoren, welche gut differencirte fötale Organe enthalten, oder nur Organfragmente. Er macht noch einen Unterschied, ob ein überzähliges Glied dabei vorhanden ist, oder nicht. Die zweite Gruppe umfasst diejenigen Geschwülste, welche nur ötales Gewebe enthalten, sei es makroskopisch schon sichtbar, oder erst mikroskopisch erkennbar. Calbet veröffentlicht sechs Fälle, von denen einer eine reine Spina bifida sacralis, nicht in den Rahmen der Arbeit gehört, ebenso sind zwei seiner Beobachtungen Dermoidcysten, die streng genommen auch nicht zu den angeborenen Kreuzsteissbeingeschwülsten zählen, die drei anderen werde ich kurz berichten.

1. Ein achtzehnjähriger Mann hatte seit seiner Geburt in der Perinealgegend einen weichen, schmerzlosen Tumor. Als er laufen lernte, constatirte man eine unvollständige Paraplegie, die vier Jahre spättr vollständig wurde; der Kranke konnte nicht mehr gehen, sondern nur sitzen. Der Tumor, 16 cm im Umfange, war damals birnenförmig, fluctuirend, die bedeckende Haut mit dicken Venen durchzogen. In der Wand fand man an einer Stelle eine harte Masse. Péan diagnosticirte damals eine fötale Inclusion und operirte 1880 das erste Mal. Der Tumor, eine Cyste, wurde reigelegt, als man ihn dann incidirte, fand man Eiter mit Fett und einigen Haaren, ausserdem knöcherne und knorpelige Theile. Nach Abtrennung dieser Cyste stiess man auf eine mit dicker, talgartiger Massee gefüllte zweite. Der Tumor hing durch ein fibrös-knorpeliges Gewebe an der Haut fest. Beim weiteren Vordringen stiess man noch auf andere, kleinere Cysten, theils talg-, theils serumhaltig. Eine zurückbleibende Fistel wurde mehrfach noch ohne Erfolg operirt und erst zwölf Jahre später unter Resection des Steiss- und eines Theils des Kreuzbeins dauernd geheilt. Die Paraplegie war verschwunden.

Bei der mikroskopischen Untersuchung fand man zweierlei Arten Cysten, die einen zeigen mehrschichtiges Cylinderepithel, andere hatten papillöse oder guirlandenförmige Vorsprünge an den Wänden. In einigen Cysten waren Becherzellen, an anderen Stellen fand man zufällig Cylinderepithelschläuche (comme des tubes glandulaires).

2. Interessanter ist der zweite von Calbet veröffentlichte, von Bar extrahirte, von Lamotte untersuchte Fall. Der Tumor des weiblichen Kindes gab ein Geburtshinderniss ab, welches Uterusruptur und den Tod der Frau zur Folge hatte. Den Tumor, welcher präsacral entsprang, um-

gab Haut und eine aponeurotisch feste Hülle, welche sich zwischen den Cysten im Innern verlor. Seine Farbe war grau-röthlich, er enthielt mehrere Cysten, deren durchscheinende Wände nüsschenartige Vorsprünge trugen. Das Gewebe, in welches die Cysten eingebettet waren, war weich und erinnerte an Myxom. Im Centrum eines Transversalschnittes sah man eine mit citronengelber, sehr klebriger Flüssigkeit gefüllte Höhle, die sich in der ganzen Höhe der Geschwulst ausbreitete. Ihre Wände waren unregelmässig, hie und da höckrig. Im Cysteninhalt fanden sich grosse Becherzellen; der eiterähnliche Inhalt einiger Cysten bestand aus geschichteten Epithelzellen, die an Epidermis erinnerten. Die Arteria sacralis media von der Dicke einer Nabelarterie versorgte die Geschwulst.

Mikroskopisch bestand die Hauptmasse des Tumors aus Bindegewebe, in welches eingestreut sich zahlreiche Cysten fanden, das Cystenepithel wies zwei Formen auf: Cylinderepithel mit Schleim- oder Becherzellen oder kubische Zellen in mehreren Lagen.

3. Sechsmonatlicher Fötus, der einen sehr grossen Tumor der Sacrococcygealregion aufwies. Der Fötus riss unter deutlichem Krachen bei den Extractionsversuchen von der Geschwulst ab. Letztere war grösser als der Kopf eines neugeborenen Kindes, mit oberflächlichen Vorsprüngen, welche ihm ein gelapptes Aussehen gaben, versehen. Er mass 42½ cm im Umfange, war höckrig und von weicher Consistenz. Die Haut sass auf einem sehr lockeren Bindegewebe. Auf dem Schnitt von gleichförmigem Aussehen, bestand der Tumor aus einer areolären, spongiösen, mit zahlreichen Cysten durchsetzten Masse, die Innenwand der letzteren war glatt, nach Art einer Serosa, der Inhalt käsig, Knochen oder Knorpel konnte nicht gefunden werden. Calbet meint, der Fall ähnele dem von Jastreboff als Lymphangiom beschriebenen. Leider konnte eine mikroskopische Untersuchung nicht ausgeführt werden, da das Präparat zu schlecht conservirt war.

Ausser diesen eigenen Fällen hat Calbet aus der Literatur eine sehr grosse Zahl von Beobachtungen genau studirt und über ca. 110 Fälle kurze Mittheilungen gegeben. Auf Grund dieser Studien kommt er zu folgenden Schlüssen.

1. Der grösste Theil der congenitalen Tumoren der Sacrococcygealgegend, welche von den Autoren als Monstruosités parasitaires, fötale Inclusionen, polycystische Tumoren, Teratome. Mischgeschwülste, Tumoren mit verschiedenen Gewebsformen, zusammengesetzte Tumoren, Sarkome, Fibrome, Lipome, Angiome und Lymphangiome beschrieben sind, gehört in dieselbe Gruppe.

2. Diese Tumoren bestehen aus einem anormal entwickelten Embryo, der als Parasit auf dem wohlgebildeten Zwillingsbruder sitzt.

3. Es giebt drei Prädilectionsstellen für die Insertion a) die Vorderfläche des Os sacrum und coccygis, b) die Spitze des Os coccygis, c) die Hinterfläche des Os sacrum. Nur ausnahmsweise kommen andere Insertionsstellen vor, z. B. der Beckenboden und die Incisura ischiadica.

4. Von verschiedenem Aussehen haben doch alle eine ähnliche Structur; man findet Uebergänge von den complicirtesten zu den einfachsten.

5. Sie bringen allerhand Störungen mit sich, haben eine schlechte Prognose und müssen sobald als möglich operirt werden.

An der Hand der von Calbet referirten Fälle werde ich nun versuchen, den Uebergang von den in Folge eines überzähligen Gliedes klar und sicher als bigerminal anzusehenden Tumoren bis zu den einfachen Cysten u. s. w. darzuthun.

Die erste Gruppe umfasst also diejenigen Beobachtungen, bei denen man ausser sicheren fötalen Organen noch ein überzähliges Glied, meist eine Extremität oder einen Theil einer solchen fand.

So sah Bornemann Theile eines Armes, Olecranon und Hand, Perls zwei Beine und einen Arm, Simmonds einen ganzen Urogenitalapparat, ausserdem noch einen freien Anhang, der sich als verkümmerte Extremität darstellte, endlich im Tumor selbst eine beiderseits blind endende 50 cm lange Darmschlinge. Kleinwächter beobachtete einen Tumor, an welchem ein rudimentäres Becken mit einer verkümmerten Extremität sass, ausserdem sah er in der Geschwulst ein Stück Darm, Cysten, Lymphdrüsen und sogar eine Art Mundhöhle mit rudimentärer Zunge. Oven, Shattok und Rizzoli fanden Finger. Beyer beschrieb eine Geschwulst mit zwei nussgrossen Extremitätenrudimenten. Jacquinot's Fall zeigte am Tumor einen Auswuchs, von dem fünf knöcherne Vorsprünge, Zehen oder Finger ausgingen. Böhm fand eine wohlentwickelte Darmschlinge, ausserdem noch einen Vorderarm mit fünf Fingern. Kaufmann beschrieb eine nach seiner Auffassung durch Schwund mehrerer Cystenwände entstandene grosse Cyste, an deren Innenwand eine verkümmerte Extremität hing. Senftleben sah eine Hand herabhängen.

Die folgenden Fälle ergaben zwar nicht Extremitätenanhänge oder -einschlüsse, wohl aber Gebilde, welche als innere Organe, sei es des Schädels, sei es der Brust- und Bauchhöhle mit Sicherheit angesprochen werden mussten und wie sie zum Theil neben den überzähligen Extremitäten in der ersten Gruppe schon erwähnt sind.

Werner Kümmel sah ein Nebeneinander von Cylinderepithelcysten, glatten Muskeln, Knorpelinseln mit enchondraler Ossification, Osteoblasten, Riesenzellen, ein Stück Knochen nach Art eines Schädeldaches gewölbt, und eine embryonale 1 mm im Durchmesser haltende, pigmentirte Augenanlage. Hierher gehört Middeldorpf's als vom postanalen Darmabschnitt ausgehend gedeutetes Darmstück. Freyer's beide Fälle enthielten gleichfalls Darm. Auch Rizzoli fand tubulöse Darmdrüsen mit Mesenterium. Buzzi's Fall ist wieder bemerkenswerth durch den Befund von grauer Gehirnsubstanz, Lungenanlage und Schilddrüse. Ein Fall von Freyer enthielt ausser dem schon erwähnten Darm noch einen hypospadischen Penis und graue

Hirnrinde. Kiener fand Knochen, Knorpel und lymphdrüsenartige Bildungen, die sich an einer Stelle zu einer wohlerkennbaren Bronchialanlage zusammenfügten. Stanley sah gleichfalls Darm, so schön differencirt, dass man ein Coecum und einen Processus vermiformis erkennen konnte. Leon sah gar ein fötales Gesicht, Augenlider, Oberlippe, Oberkiefer mit Zähnen, Backen und eine rudimentäre Zunge.

Aber schliesslich sind nicht mehr Organe erkennbar, sondern nur Gewebe von complicirterem Bau zu finden, so zwar, dass man wohl von nervösem Gewebe sprechen kann, ohne dass man genau unterscheiden kann, ob es der Hirnrinde oder dem Mark angehört — oder von Drüsengewebe, das indes auch nicht zu einer Organeinheit, Pankreas, Darm aus differencirt ist. Knochenpartikel werden gefunden, aber es ist keine Spongiosa, keine Corticalis, kein Periost erkennbar u. s. f. Broca's kleiner Tumor bestand aus Cysten, deren Innenwände mit Flimmerepithel ausgekleidet sind, einer lederartigen Haut mit papillären Hervorragungen, glatten Muskeln, tubulösen Drüsen; ein mit Periost bekleidetes Knochenstück sah wie ein Os hyoides aus. Woss fand Cysten mit darmähnlicher Schleimhaut, Fett und Knochenstücke. Hutchinson solche, von denen die eine ein Sternum en miniature und einige Knorpel enthielt, andere mit Blut, eine mit Gehirnsubstanz gefüllt waren. Scorzewski beschrieb ein Teratom, bestehend aus Fett- und Bindegewebe, zahlreichen Cysten und mehreren kleinen Knochen. Menzel deutet seinen Fall als Foetus in foetu, da er zahlreiche Nervenstämme, glatte und quergestreifte Muskelfasern, Knorpel und Knochen (Wirbelrudiment) fand, nebst zahlreichen Cysten, theils mit Cylinder- theils mit Flimmerepithel ausgekleidet. Jastreboff hat vier Fälle beschrieben, Muskeln, Cysten, Pigment, Knorpel fanden sich. Die Muskeln waren zum Theil sehr schön, um Knochen und Knorpel gruppirt. Lüttkemüller hat ebenfalls vier Fälle beschrieben, darunter einmal glatte und quergestreifte Muskeln, Knochen, Binde- und Fettgewebe, daneben wieder Cysten; in einem andern ein complicirtes, röhrenförmiges Drüsensystem und Cysten, Muskeln, Knorpel und Knochenstücke. Im dritten und vierten Falle kuglige Cysten, Knorpel, Muskeln und Fett. Renault's Teratom bestand aus einer grossen ca. 2 l enthaltenden Cyste, kleineren, theils mit Flüssigkeit, theils mit myxomatösen Tumormassen gefüllten; daneben Knochen, Knorpel und Muskeln. Tourneux hat wieder nur Cysten mit verschiedenem Epithel, Knochen, Knorpel und quer gestreifte Muskeln. Hermann und Tourneux haben zusammen einen Fall beschrieben, in dem sie geschlängelte Epithelzüge fanden, wo fötale Epidermis mit sicheren Nervenelementen abwechselte, so dass sie

zu dem Schluss kamen, der Tumor sei aus den Vestiges coccygiennes médullaires entstanden. Schmidt (1889) stiess bei Spaltung einer Fistel auf eine Geschwulst, die Cysten und Musculatur enthielt. Port fand einen Dens caninus. Leclerc sah einen wirbelähnlichen Knochen und sarkomatöse (?) Massen, Raffa eine festere Partie mit Knochenkernen und eine centrale, weiche, gehirnartige Masse. Letzteren Befund konnten Brodowski, Mackenrodt, de Soyre, Girode auch erheben. Cysten mit Knochen oder Knorpel oder beiden zusammen fanden noch Beumer, Fawell und Jackson, Panas. Knochen und Knorpel sahen Shattok, Walzberg, Taruffi, Macari. Bei vielen Beobachtern finden wir die Erwähnung von embryonalem, nicht differenzirtem Bindegewebe (Leriche), andere sahen Neuroglia (Bowlby), oft finden sich wieder nur kleine Cystchen, Bindegewebe, Muskelfasern (Schmidt, Lachand, Sangalli). So sind wir von den complicirten Tumoren, die noch sichtbar (makroskopisch) fötale Gewebe zeigten, allmählich zu den einfacheren, welche nur mikroskopisch einige fötale Gewebspartikel enthalten, durch zahlreiche Uebergänge gekommen. Calbet scheidet am Ende seiner Zusammenstellung noch ungefähr 25 Fälle aus, die zu ungenau berichtet sind, theils weil sie vor langer Zeit ohne mikroskopische Diagnose veröffentlicht wurden, theils weil sie in neuerer Zeit ohne gründliche Untersuchung unter zu ungenauen Angaben mitgetheilt sind, als dass eine Verwerthung derselben möglich ist.

Der Calbet-Stolper'schen Theorie schliesst sich in neuerer Zeit Hagen-Thorn unbedingt an. Er fand bei einem Erwachsenen in einer Sacralgeschwulst 130 cm gut entwickelten Darm, alle Schichten gut differencirt und mit Mesenterium versehen, Coecum und Processus vermiformis gut ausgebildet, das andere Ende deutete er als Magen; ferner sah er ein Gebilde, das mikroskopisch der Schilddrüse glich, ein Knorpelstück, eine lipomatöse Masse mit vielen grossen und kleinen Cysten.

Einen sehr interessanten Fall beschrieb Giuseppe Tusini. Er fand in seinem Tumor Kopf und Hals, eine Schädelkapsel, Gehirn, Muskeln, Knochen, Schilddrüse und einen Halsgefässstrang. Er bespricht in ausführlicher Weise den entwicklungsgeschichtlichen Theil der Frage und kommt zu dem Schlusse, dass sein Fall „das Resultat der Entwicklung eines diplogenetischen Eies sei, in welchem die eingetretenen Modificationen in der Phase der Segmentation durch zwei männliche Kerne derartige waren, dass sie nur das Wachsthum derjenigen Theile gestatteten, welche mit der allmählichen Entwicklung des schon von vornherein alterirten Blastoderms mit Nothwendigkeit zur Bildung einer zweiten Kopfanlage führen mussten."

An einer andern Stelle seiner Arbeit spricht sich Tusini klar für unsere Auffassung der Genese der Kreuzsteissbeingeschwülste aus, indem

er sagt: „es genügt in der That ein Organ, wenn auch noch so rudimentär (Leber, Auge, Gehirn) oder dessen Gewebe, um in dem Tumor eine diplogenetische Bildung, bezw. die Reste eines asymmetrischen, parasitären Individuums zu erkennen".

Analog dem Falle von Kümmel hat auch Tusini eine Art Augenanlage gefunden. Er fand einen halbmondförmigen, schwarz pigmentirten Streifen, welcher an der convexen Seite mit einer dicken Bindegewebsschicht, an der concaven mit Nervengewebe zusammenhing. Tusini hält diese pigmentirte Zone für ein Corpus und Processus ciliare, was durch die beigegebene Abbildung sehr wahrscheinlich gemacht wird.

Bemerkenswerth ist der Fall von Huber, welcher bei einem wohlgebildeten Kinde weiblichen Geschlechts einen von der Sacrococcygealgegend ausgehenden Tumor fand, der grössere Theil der Geschwulst war cystisch, der kleinere von festerer Structur. Bei der Operation fand man keinen Zusammenhang mit dem Sacralcanal, man musste die Arteria coccygea, welche den Tumor versorgte, ligiren. Die genauere Untersuchung ergab unentwickeltes Nervengewebe mit bi- und multipolaren Ganglienzellen, Neuraglіazellen, marklosen Nervenfasern. Meistens waren diese nervösen Elemente durcheinander gelagert. An manchen Stellen wieder nahmen sie die Structur der grauen Hirnrinde an. Im Grundgewebe sah man zahlreiche Spalten, die mit cubischem Epithel, dem des Centralcanals ähnlich, ausgekleidet waren. In anderen fand sich hohes Cylinderepithel, welches Fortsätze in das unterliegende Nervengewebe schickte und ganz das Aussehen embryonaler Neuroblasten hatte. Auch Zellen, die den Purkinji'schen des Cerebellum ähnelten, sah man. Im Bindegewebe, in welches diese differenten Bildungen eingebettet waren, embryonaler, hyaliner Knorpel, Läppchen mit Fettzellen, Flimmerepithel, welches auf Respirationsanlagen zu deuten schien; an anderen Stellen hohes säulenförmiges Cylinderepithel, wie es die Magendrüsen aufweisen; quergestreifte Muskeln zogen durch das fibröse Bindegewebe.

Man muss, um diese Bildungen zu verstehen, sagt Huber, die zusammengewachsenen Zwillinge, überzähligen Glieder und acardische Föten in Betracht ziehen. Es ist die Frage, ob diese Doppelbildungen einer partiellen Theilung der Stammesachse des Embryos entstammen, oder einer vollständigen Scheidung beider Embryonen. Im letzteren Falle bleibt der eine in der Entwicklung zurück und zwar oft so sehr, dass man oft nur schlecht geformte Knochen- und Eingeweidestücke von Haut bedeckt findet.

Ein zweiter von Huber beobachteter Fall kommt nicht in Betracht, da es sich um ein lebendes, nicht operirtes Kind handelt.

Auch Lothar Hennig in München, der zwei genau beschriebene Fälle berichtet, schliesst sich der Calbet'schen Theorie vollständig an. Die Stolper'sche Arbeit scheint ihm nicht zugänglich gewesen zu sein; ich fand sie nirgends bei ihm erwähnt. Hennig sammelt nach Art von Braune und später Calbet alle seit der Arbeit des Letzteren erschienenen Fälle, soweit sie ihm bekannt geworden sind und ordnet sie in die von Calbet aufgestellte Eintheilung ein. Wir finden darunter sehr lehrreiche und für die bigerminale Theorie beweiskräftige Fälle. So berichtet er, dass Feldmann einen überzähligen Fuss mit einer Zehe sah, neben

Darm, glatter Musculatur und Gliagewebe. Piper sah Gehirnsubstanz mit Pyramidenzellen, Nervenfasern, quergestreifte Musculatur und eine Respirationsanlage. Spöndly fand Darmschlingen, Knorpel, Gliagewebe; Pigment, welches sich theils in den Cysten, theils im Gliagewebe fand, sprach er als multiple, rudimentäre Augenanlagen an. Ganz sah Dickdarm, glatte und quergestreifte Musculatur, Drüsenschläuche. Der Fall von Stroh — nur ein Stück eines Spirituspräparates — ist trotzdem recht ergiebig gewesen. Er enthielt Darm, Gehirnsubstanz, eine Anlage von Mundbucht und Rachen, Oesophagus mit Magen-, Darm- und einer Bronchialanlage, gut entwickeltes Pankreas, Lymphdrüsen, Nebennierengewebe, Knochen- und Knorpelstücke, Musculatur mit sympathischen Ganglien, die vielleicht als eine embryonale Herzanlage aufzufassen waren. Sperling sah ein ziemlich entwickeltes Gehirn mit gyrusartigen Windungen, Cysten und Knochen.

Die bis jetzt nach Hennig citirten Fälle zeigen alle wohl entwickelte Organe oder Stücke von solchen, die weiter von ihm erwähnten nur mikroskopisch sichtbare, embryonale Gewebe, Cysten mit darmähnlicher Schleimhautauskleidung, neurogliaähnliches Gewebe, Muskeln, Drüsen, Knochen, Knorpelstücke u. s. w. Es sind dies die Arbeiten von Wanner, Russel, Kirmisson, Permann, Zeller, Hamel, Wulf und Goldschmidt.

Hennig's Fälle selbst sind folgende:

1. Der Tumor des männlichen Fötus sass an der Vorderseite des Kreuzsteissbeines und bot mikroskopisch ausser Cysten und einem myxosarcomähnlichen Bindegewebe noch glatte Muskeln und Knorpelinseln dar.

2. Der zweite Fall ist um so instructiver dadurch, dass er eine fast voll entwickelte Retina aufwies, deren verschiedene Schichten wohl differencirt waren, ferner Andeutungen von Sclera, Iris, Corpus ciliare und Chorioidalpigment. Ausserdem fand sich eine bronchialähnliche Anlage, ein Tastkörperchen, Muskeln, Glia, Ependym- und Pia-ähnliche Bildungen.

Seit Werner Kümmel im Jahre 1889 zum ersten Male eine embryonale Augenblase sah, haben sich die Beobachtungen über augenähnliche Bildungen gemehrt, vielleicht aus dem Grunde, weil man jetzt mit mehr Aufmerksamkeit danach sucht. Kiderlen's Zweifel an ihrem Vorkommen scheinen mir ungerechtfertigt, wenn ich die Beobachtungen von Hennig, Tusini und Spöndly erwäge. In analoger Weise hat ja auch Krömer, der unter Pfannenstiel in Breslau arbeitete, Augenanlagen in Ovarialteratomen gefunden, ein Befund, der von Herrn Geheimrath Prof. Dr. Uhthoff, dem Krömer seine Präparate vorlegte, bestätigt wurde.

Gleichfalls für unsere Theorie spricht der Bericht von Kolisko, welcher einen von Hofmokl operirten und nachher an Sepsis verstorbenen Fall untersuchte. Er fand ihn aus Cysten zusammengesetzt, das Zwischengewebe wies quergestreifte Muskeln auf, Schleimdrüsen fanden sich gleichfalls, die Oberfläche der Cysten wurde durch gliöses Gewebe, vermischt mit Ganglienzellen gebildet. Ueber die Genese der

Kreuzsteissbeingeschwülste berichtet Kolisko Folgendes: „Kommen auf einen Fruchthof zwei Fötalanlagen zur Entwicklung, so entstehen Zwillinge, zwei solche Fötalanlagen verwachsen, wenn sie nahe bei einander in gemeinsamem Fruchthofe liegen, und stellen, wenn diese Verwachsung am Schwanzende erfolgt, einen Pypopagus dar. Bleibt eine dieser Früchte im Wachsthum zurück, so kommt es zu einem Pygopagus parasiticus externus. Auf eine solche Bildungsanomalie lässt sich schliesslich das Teratoma sacrale zurückführen. Die Verwachsung der Schwanzenden ist aber selten eine solche, dass beide Früchte sich vollkommen getrennt voneinander entwickeln. In der Regel findet sich gleichzeitig eine Umwachsung der einen Frucht durch die andere. Von dem Grade des Zurückbleibens in der Entwicklung der eingeschlossenen Fötalanlage hängt es ab, ob ein Foetus in foetu, oder ein Parasit, oder ein sacrales Teratom mit Organbildung, oder ein solches mit regelloser Bildung, oder eine Fettgeschwulst mit Cystenbildung entsteht. Eine Grenze zwischen diesen Formen ist nicht zu ziehen; eins haben alle gemeinsam, das ist die pygale Verwachsung."

Diese Auffassung entspricht ungefähr derjenigen, welche Marchand in dem Capitel „Missbildungen" in Eulenburg's Real-Encyclopädie ausspricht.

Alle bis jetzt erwähnten Arbeiten schliessen sich also unbedingt der Calbet-Stolper'schen Anschauung von der bigerminalen Entstehung der Kreuzsteissbeingeschwülste an. Es sind in der Literatur der allerletzten Jahre meines Wissens nur Steinthal und Borst, welche sich gegen die Annahme des bigerminalen Ursprungs ausdrücklich aussprechen, Steinthal im Handbuch für praktische Chirurgie ohne Beschreibung eigener Beobachtungen, Borst unter Anführung folgenden Falles, der meiner Ueberzeugung nach nur dazu dient, unsere Anschauung zu stützen. Borst fand in dem von ihm untersuchten und beschriebenen Falle ein ziemlich gut entwickeltes Gehirn. Er sah Andeutungen von Seitenventrikeln, verkümmerte Stammganglien, einen dritten Ventrikel, einen Aquaeductus, eine pigmentirte Stelle, die als Substantia nigra angesprochen wird. Die mikroskopische Untersuchung bestätigte diese Auffassung. Und trotzdem greift der Autor nicht zu der naheliegenden Erklärung der Geschwulst durch einen zweiten missbildeten Fötus, sondern nimmt nach der alten Meckel'schen Theorie an, dass unter gewissen Bedingungen das Schwanzende des Rückenmarkes wuchern und derartige Bildungen zu Tage fördern könne. Stolper's Theorie wird erwähnt, aber für diesen Fall nicht als passend erachtet. Borst kann sich mit ihr nicht einverstanden erklären, da sie keine Auskunft darüber giebt, wohin die übrigen fötalen Organe gekommen sind.

Wenn man diesen durch Abbildung und Beschreibung sehr eingehend geschilderten Fall von Borst vorurtheilsfrei betrachtet und

mit den übrigen Erfahrungen über Sacraltumoren zusammenhält, so kann man meines Erachtens der Schlussfolgerung Borst's, dass derselbe für den monogerminalen Ursprung spreche, keinesfalls beitreten. Insbesondere wird man sich nicht leicht die Auffassung zu eigen machen können, dass gelegentlich einmal Formenbildungen am unteren Ende des Medullarrohres zur Geltung kommen, die sonst ein ausschliessliches, aber nicht undurchbrochenes Reservatrecht des vorderen Abschnittes des Medullarrohres sind. Wie soll man sich das erklären, dass das untere Ende des Medullarrohres in so viel gleichgearteten Tumoren Formen aller möglichen visceralen Organe zur Geltung bringt, die mit dem Centralnervensystem gar nichts zu thun haben.

Von neueren Arbeiten gegnerischer Seite möchte ich vor allem die von Kiderlen etwas genauer besprechen, da sie die Stolper'schen Anschauungen angreift, ohne indess eine bessere, einleuchtende Erklärung zu geben.

Kiderlen's Arbeit ist offenbar zum grössten Theil fertig gewesen, als die von Stolper erschien. Vielleicht ist es daraus zu erklären, dass dieser Autor sich der Calbet-Stolper'schen Auffassung nicht angeschlossen hat. Er führt Stolper's Ergebnisse am Anfange und am Schluss der Arbeit an, ohne sie im Einzelnen kritisch zu erörtern, und sie mit dem Befunde früherer Autoren in Vergleich zu stellen. So erscheint das von Stolper besonders betonte Moment, dass alle Sacraltumoren sich als Mischgeschwülste darstellen, welche immer Abkömmlinge aller drei Keimblätter enthalten, bei der Bewerthung der früher veröffentlichten Fälle nicht genügend berücksichtigt. Kiderlen leugnet selbst nicht, dass Uebergänge von den einfachsten Formen angeborener Sacralgeschwülste bis zu den mit Bestimmtheit als Fötus erkennbaren vorhanden sind, „doch erscheint ihm der Standpunkt mehr gerechtfertigt, der sich bemüht, mit Hülfe der entwicklungsgeschichtlichen Errungenschaften auch den zusammengesetzten Formen eine monogerminale Abkunft zu sichern". Er hält in seltsamer Logik die Erklärung dieser Tumoren als Foetus in foetu für bequem und gerade darum für verwerflich (!?). Nach ihm liegt die Annahme ebenso nahe, alle jenen zu deutlichen Organen ausgebildeten Geschwulsttheile, Darm, Auge, Magen, Rückenmark, Knochen, Hirnsubstanz nicht als unentwickelten Antheil einer zweiten Keimanlage, sondern als fortentwickelte embryonale Reste aufzufassen.

Am allerwenigsten beweist Kiderlen's eigene Beobachtung etwas gegen Stolper's Auffassung; denn sein Tumor ähnelt überhaupt nicht denjenigen, welche gemeinhin in der Literatur als angeborene Kreuzsteissbeingeschwülste beschrieben sind; „die Cyste liegt unter

der Glutäalmusculatur und erstreckt sich neben dem Rectum in das Cavum ischiorectale, die Vagina und den Uterus vor sich herdrängend. Der Tumor wird stumpf herausgeschält, lässt sich leicht entfernen und haftet nur an der Innenfläche des Kreuzbeins etwas fester an. Dieses fühlt sich normal an, insbesondere ist keine Spaltbildung zu bemerken". Es ist, wie Kiderlen in der Zusammenfassung sagt, eine einkammerige Cyste von Kindskopfgrösse, ein zusammengesetztes Dermoid.

Es ist in der Seltenheit der Fälle begründet, dass die Autoren die darüber gearbeitet haben, wie Kiderlen, nur einen Fall gesehen haben oder wenig mehr. Naturgemäss sind sie geneigt, die Genese aller Fälle so aufzufassen, wie es ihnen nach ihren eigenen am naheliegendsten erscheint. Es sind nur Braune, Jastreboff, Lüttkemüller, Hildebrandt, Nasse, Calbet und Stolper (10 Fälle), welche über mehrere selbst beobachtete Fälle zu berichten in der Lage sind. In neuester Zeit hat auch Linser aus der Bruns'schen Klinik in Tübingen über fünf Fälle von Sacraltumoren eine Arbeit veröffentlicht.

Sein erster Fall stellt der Abbildung nach, rein äusserlich genommen, einen typischen Fall von angeborener Sacralgeschwulst dar. Leider stammte der Fall aus dem Jahre 1894. Die Untersuchung scheint an einem Sammlungspräparat vorgenommen worden zu sein. Nur so erscheinen die mannigfaltigen Zweifel erklärlich, die dem Verfasser selbst über die Natur des Tumors aufsteigen, indem er ihn zuerst als ein cystisches Lymphangiom auffasst und späterhin mit Rücksicht auf die Varietät des Epithels und auf den eigenthümlichen, colloiden Inhalt dennoch zu den teratoiden Mischgeschwülsten, vielleicht hervorgehend aus einer Abschnürung des postanalen Darms ansah.

In dem zweiten, mannsfaustgrossen, an der Rückfläche des Kreuzbeins eines Säuglings entwickelten Tumor fand er zahlreiche Cysten mit allen nur möglichen Arten von Epithel ausgekleidet, daneben aber auch Pigmentirungen, glatte Muskelfasern, Neurogliagewebe und organähnliche Gewebe, welche durch hohes Becherzellen tragendes Cylinderepithel, zottenförmige Anordnung desselben und mehr oder weniger typisch geschichtete Lagen von glatter Musculatur ihre Uebereinstimmung mit den Bildern des unteren Darmtractus ausdrücken.

In dem dritten, ebenfalls von einem Säugling stammenden Tumor fand Linser die verschiedensten Epithelarten, glatte und quergestreifte Musculatur, Knorpel mit theilweise beginnender Ossification, Gliagewebe, Nervenfaserstränge und Ganglienzellen, daneben bestimmte organähnliche Zusammensetzung und Form. Er konnte mit Sicherheit das Vorhandensein eines embryonalen Magens, einer Schilddrüse, eines Rückenmarkes, eines Spinalganglions nachweisen, ganz abgesehen von den zahlreichen Darmtheilen, Speichel- und Schleimdrüsen entsprechenden Gebilden. Ferner liess sich mit einiger Wahrscheinlichkeit eine Trachea mit Oesophagus und Lungenanlage, sowie die Anfänge einer Nierenentwicklung

differenciren. Hier hält er den Nachweis einer fötalen Inclusion von seltener Vollkommenheit für erbracht.

Die Fälle IV und V deutet er als multiple mit geschichtetem cubischem und Cylinderepithel versehenen Cystome, die er auch als Abkömmlinge des postanalen Darmes ansehen zu müssen glaubt.

Jedenfalls ist der dritte Fall von Linser besonders geeignet, zu zeigen, dass Kreuzsteissbeingeschwülste, welche auf dem Durchschnitt makroskopisch ein nahezu homogenes Aussehen haben, doch als Parasiten angesehen werden müssen. Die von dem Verfasser gegebene Abbildung einzelner Theile, darstellend ein wohlausgebildetes Rückenmark und eine fötale Magenanlage, also so verschiedene Organanlagen nebeneinander, beide bei Lupenvergrösserung (25 : 1) aufgenommen, sind Bilder, wie man sie freilich so unverkennbar als Organe nur selten in Sacraltumoren finden dürfte. Wer sie gesehen hat, kann nicht mehr zweifeln, wie das Kiderlen thut, dass auch ein einwandsfreier Beobachter, wie Kümmel eine Augenanlage, dass Reetzen, Linser, Hagen-Thorn, Tusini eine Schilddrüse und Buzzi, Linser eine Lungen-Luftröhren-Speiseröhrenanlage wirklich beobachtet haben.

Lungen-, Schilddrüsen-, Luftröhren-, Speiseröhren-, Augen- und Rückenmarksanlagen vermögen die Gegner der bigerminalen Theorie nicht wohl ohne die Annahme einer fötalen Inclusion zu erklären, trotzdem glauben sie, wenn sie eine wohlausgebildete Darmanlage in den im Uebrigen ganz gleichartigen Tumoren finden und zwar meist nicht isolirt, sondern neben andern Vertretern von anderweit hingehörigen Geweben auf die Annahme parasitärer Entwicklung verzichten zu dürfen und im Gegentheil die Herkunft dieser Gebilde aus einem persistirenden postanalen Darm erklären zu müssen. Finden sie andererseits Glia- und Ganglienzellen in derartigen Geschwülsten, so erklären sie dies aus den Vestiges médullaires coccygiennes.

Ehe der Nachweis der histologischen Gleichartigkeit aller typischen angeborenen Kreuzsteissbeingeschwülste wiederholt erbracht wurde, mochte dies in Ermangelung einer besseren Erklärung berechtigt sein. Nachdem indess viele Autoren an einem grösseren Material die histologische Gleichartigkeit auch der auf den ersten Blick verschieden entwickelten Tumoren gezeigt haben, ist es nicht mehr verständlich, wie man sich ferner gegen die Auffassung der angeborenen Sacralgeschwülste teratoider Art als verkümmerte Parasiten noch weiter verschliessen kann.

In diesem Jahre erschien von Hagenbach eine Arbeit, welche sich gleichfalls auf den gegnerischen Standpunkt stellt. Zwei seiner

Fälle sind Schwanzbildungen, welche ausser Bindegewebe und Fett Muskeln enthalten. Sein dritter Fall ist ein echtes Sacralteratom, welches aus vielen Cysten, Bindegewebe, Knorpelstücken, glatten Muskeln, neurogliaartigem und Lymphdrüsengewebe besteht.

Die Schwanzbildungen des ersten und zweiten Falles, glaubt Hagenbach, beruhen auf einem Persistieren resp. Wachsthum des Schwanzfadens und Steisshöckers. Der dritte Fall sei zurückzuführen auf Reste des postanalen Darmabschnittes und des Ductus neuroentericus.

Kiderlen, Hagenbach, Borst und Linser, die sich gegen die bigerminale Theorie der Genese der Kreuzsteissbeingeschwülste aussprechen, haben, wie oben dargethan, selbst Fälle geliefert, welche die klar in die Augen springende Theorie von Calbet und Stolper stützen; dass diese Theorie etwas für sich hat, beweist schon der Umstand, dass Marchand, Kolisko, Calbet und Stolper unabhängig von einander zu derselben Ansicht gekommen sind, dass Tusini, dass Huber, welchen die Schriften der Ersterwähnten offenbar nicht zugänglich gewesen sind, sich gleichfalls zu uns bekennen, dass endlich Hennig und Hagen-Thorn nach gründlicher Erwägung des Für und Wider sich auf Grund eigener Beobachtungen diese Theorie zu eigen gemacht haben.

Eigene Beobachtung.

Nachdem ich nun die verschiedenen zur Zeit geltenden Ansichten über die Entstehung der angeborenen Kreuzsteissbeingeschwülste erörtert und darauf hingewiesen habe, dass nach dem heutigen Stande der Frage Niemand mehr zweifeln kann, dass die bigerminale Theorie am meisten für sich hat, sei es mir gestattet meine eigene Beobachtung anzuschliessen.

Herrn Privatdocent Dr. P. Stolper, meinem derzeitigen Chef, verdanke ich die Anregung zur Bearbeitung dieses Falles. Ihm wurde seiner Zeit das Präparat von Herrn Geheimen Medicinalrath Prof. Dr. Ponfick, der mir ebenfalls gütigst sein Interesse und mancherlei Anleitung entgegenbrachte, zur Verwerthung überlassen.

Das todtgeborene Kind wurde dem Pathologischen Institut zu Breslau vor einiger Zeit überwiesen. Einzelheiten über die Geburtsgeschichte fehlen.

Das Kind männlichen Geschlechts ist reif. Haare und Nägel sind vollständig entwickelt. Vom Kopf bis zur Gegend des Steissbeines, wo das Stammesende in einen weiter unten zu beschreibenden Tumor übergeht, beträgt die Länge desselben 20 cm, den Tumor dazugerechnet 24½ cm. Die Schulterbreite 10 cm, der Sagittaldurchmesser des Kopfes 7½ cm. Die Section der inneren Organe ergab durchweg normale Verhältnisse. (Fig. 1.)

Der Gegend zwischen Steissbein und Skrotum hängt eine ungefähr mannsfaustgrosse, fast runde Geschwulst an, deren grösster Durchmesser 10 cm, deren Durchmesser senkrecht zum ersten genommen $4^1/_2$ cm beträgt. Sie hängt mit der Sacralgegend durch einen im Durchmesser 4 cm dicken Stiel zusammen. Der Tumor drängt die Oberschenkel aus-

Fig. 1.

einander, so dass das Kind gleichsam auf der Geschwulst sitzt. In seinen hinteren Partieen ist sie von normaler glatter Haut überzogen und scheint am unteren Ende des Kreuzbeines zu inseriren. Ein Steissbein ist nicht zu fühlen, dasselbe ist vermuthlich nach vorn umgebogen. Die Haut über dem übrigen Theil des Tumors ist verdünnt, bläulichroth durchschimmernd. An der rechten Seite sind 2 ca. wallnussgrosse, gelblich durchscheinende, höckrige Knollen zu fühlen. Die Consistenz der

Geschwulst ist an verschiedenen Stellen eine verschiedene, im oberen Theil härter, im unteren weicher, schwammartig. An einzelnen Stellen ist Fluctuation vorhanden.

Die Afteröffnung sitzt bereits auf der Geschwulst und zwar auf deren Vorderseite; dicht darüber liegt das Skrotum, in welchem die Testikel noch nicht zu fühlen sind.

Um auch über den inneren Zusammenhang des Tumors mit dem Stammesende des Kindes in's Klare zu kommen, wird er in der Medianlinie gespalten und der Schnitt links von den Dornfortsätzen der Wirbelsäule in die Höhe geführt. Da zeigt sich nun, dass der Tumor im Wesentlichen aus zwei makroskopisch ganz verschiedenen, an Grösse

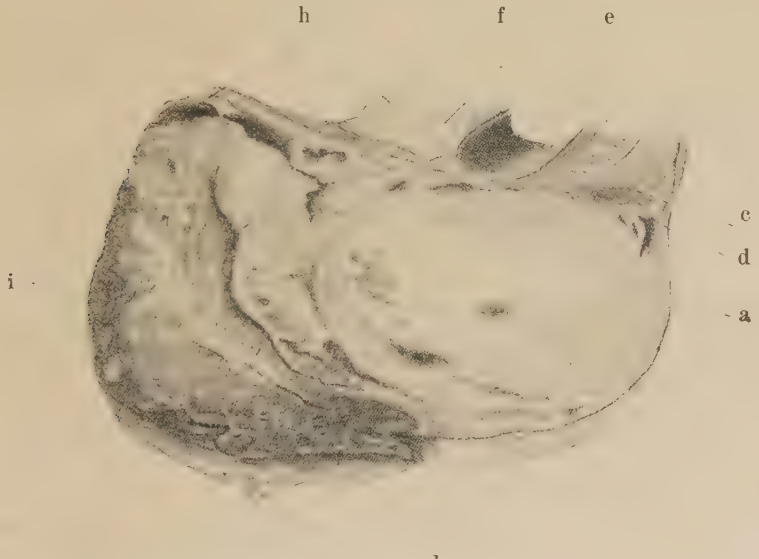

Fig. 2.

annähernd gleichen Hälften sich zusammensetzt, einer mehr soliden, weissen, oberen (Fig. 2a) und einer mehr zerklüfteten, braunrothen, unteren (Fig. 2b). Nur die erstgenannte steht mit dem Kinde direct in Contact und zwar berührt die Grenzlinie dieser mehr soliden Kugel, welche von einem derben Faserring umschlossen ist, die Rückfläche des untersten Wirbelsäulenendes, insbesondere des Steissbeines (Fig. 2c). Doch ist nach oben zwischen den Tumor und das Kreuzbein ein dunkelrother Muskeltheil (Glutäalmusculatur [Fig. 2c]) zwischengelagert; nach vorn liegt die Geschwulst der Ampulle des Mastdarmes (Fig. 2e) dicht an, nur durch eine schmale Schicht blassrother Musculatur von diesem getrennt. Vom Os ischii (Fig. 2f) ist sie gleichfalls hier durch dickere Muskelschichten getrennt. Die Abgrenzung des Tumors gegen den kindlichen Körper ist darum besonders deutlich, weil die weisse, fasrig an-

geordnete Geschwulstmasse sich auch in der Farbe deutlich von der blassrothen Beckenmusculatur des Kindes abhebt.

Die untere dem Aussehen nach ganz anders geartete Hälfte der Geschwulst steht nur mit der oben erwähnten, oberen Hälfte in directem Zusammenhange.

Ueber beide Theile der Geschwulst zieht die Körperoberhaut des Kindes (Fig. 2 g) hin und zwar ist sie von der Oberfläche des Tumors sehr leicht ablösbar, nur an einzelnen Stellen durch bandförmige Verwachsungen mit ihr in Verbindung stehend.

Während am Rumpf des Körpers unter der Haut eine, wenn auch dünne Schicht gelben Fettgewebes liegt, so fehlt dies im Bereiche des Tumors fast vollständig unter der bedeckenden Körperoberhaut.

Es umgiebt also ein nur durch die genannten Synechien unterbrochener im oberen Theil schmaler, im unteren viel grösserer Spaltraum die ganze Geschwulst, ausgenommen den Stiel.

Die unter der Haut gelegene Oberfläche des eigentlichen Tumors ist über der oberen Hälfte kuglig, glatt, über der unteren Hälfte unregelmässiger geformt. Ueber der soliden oberen Hälfte ist als Bedeckung eine derbe, sehnig glänzende Membran erkennbar, die sich zwar auf die untere Fläche des Tumors deutlich fortsetzt, aber allmählich immer dünner werdend, sich bald verliert. Was das makroskopische Aussehen der oberen Geschwulsthälfte anbetrifft, so ist dieses keineswegs das eines ganz soliden Tumors. Vielmehr bemerkt man in dem weissen Fasergewebe grössere Spalträume und kleinere, kaum stecknadelkopfgrosse Aushöhlungen (durchschnittene Cysten). Die grösseren Cysten sitzen mehr peripher, die kleineren dissemenirt in der ganzen Partie verstreut. An den grösseren ist mit blossem Auge eine derbe Membran erkennbar. Die Innenfläche der Cystenwand sieht weiss, sehnig glänzend aus. Ein von ihr gewonnenes Ausstrichpräparat zeigt zahlreiche runde Epithelien und einzelne cylinderförmige mit basaler schwanzartiger Fortsetzung.

Die dunklere, grössere Hälfte des Tumors zeigt ein viel ungleichmässigeres Aussehen; an der Grenzlinie nach der eben beschriebenen Hälfte zu befinden sich hellere Partieen, erst allmählich weiter unten nach dem freien Rande des Tumors findet man eine intensiv dunkle Färbung. Im oberen, vorderen Theil des Durchschnittes bemerkt man eine grosse Cyste mit unregelmässigen Wänden (Fig. 2 h). Man kann deutlich die Cystenwand von der darüberliegenden Haut abgrenzen. Im Centrum dieser dunkleren Hälfte sieht man graugelbliche Faserzüge (Fig. 2i) ziehen, die zwischen kleinere und grössere Spalten eingestreut sind. An einigen Stellen sieht man blassbläuliche Punkte in dem bräunlichen Tumorgewebe, für den tastenden Finger hart anzufühlen, es sind kleine Knorpelstückchen.

Die mikroskopische Untersuchung erstreckte sich auf alle Theile der grossen Geschwulst. Es wurden zur ersten Orientirung zunächst Gefrierschnitte bezw. Quetschpräparate hergestellt, und dann Blöcke in Celloidin eingebettet, die alle makroskopisch differenten Geschwulstpartieen zur Darstellung bringen. Da ergab sich zunächst, dass die für den ersten Anblick so verschiedenen beiden Hälften des Tumors, die obere von mehr sehnig, weissen compakten, die untere von mehr schwärz-

lich-braunen, cystischen Aussehen eigentlich nur hinsichtlich der Grösse und Häufigkeit der Cysten und des Blutreichthums, im Uebrigen aber nicht wesentlich verschieden sind. Die Schnitte wurden mit Alauncarmin-Pikrinsäure oder Haematoxylin-Eosin, nach van Gieson oder mit Orcein gefärbt, je nachdem es darauf ankam die Natur epithelialer oder bindegewebiger Gebilde festzustellen.

Die Präparate aus der compakten, oberen Hälfte ergaben ein zellreiches Grundgewebe, in welches in stärkerem Grade, als der makroskopische Anblick es erwarten liess, Cysten eingestreut sind. Das Grundgewebe ist im Allgemeinen ein überaus kernreiches Bindegewebe, in dem nur vereinzelte Züge deutliche Faseranordnung mit reichlichen Spindelzellen erkennen lassen. Wo die Fasern quer getroffen sind, erinnern sie naturgemäss etwas an Granulationsgewebe (Fig. 3). In dieses Grundgewebe sind Haufen dichter zusammenstehender Zellkerne und ungemein viel drüsige Gebilde eingestreut. Die Letzteren sind theilweise Haufen von im Querschnitt rundlichen, mit hohem Epithel ausgekleideten Drüsengängen, theilweise lagern sich diese Drüsen, ähnlich wie die gewundenen Harncanälchen zusammen, ohne dass indes damit gesagt werden soll, dass es sich etwa um Nierengewebe handelt.

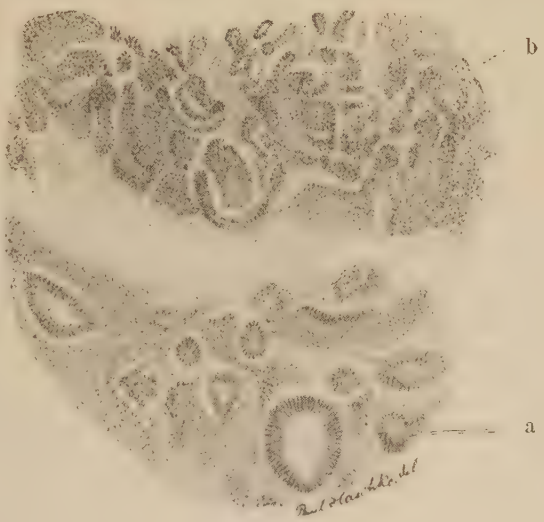

Fig. 3.

Andere, lang ausgedehnte, in Verzweigungen und Ausläufern sich erstreckende Canäle (Lumina) sind ebenfalls mit einem locker aufsitzenden hohen Epithel bekleidet; und diese an grosse Drüsenausführungsgänge erinnernden Spalten nehmen entschieden den grössten Theil des Tumors ein. In einzelnen auf dem Durchschnitt runden oder ovalen grösseren Drüsengebilden ist das Epithel nicht ein-, sondern mehrschichtig, der freie Rand des Wandbesatzes nicht von cylindrischen, sondern allmählich niedriger werdenden Zellen bedeckt. Es ist kein Zweifel, dass der Anblick eines solchen Präparates an denjenigen z. B. einer Metastase eines Cylinderzellenkrebses erinnert.

Wenn man von dem Hautüberzuge absieht, der zwischen sich und dem Tumor einen Spaltraum lässt, ist der eigentliche Tumor von einem zarten, am freien Rande epithellosen, Häutchen überzogen. Bindegewebige Synechien überbrücken vielfach den erwähnten Spaltraum.

Zwischen der festeren oberen Hälfte und der unteren blutreichen liegt

eine beim blossen Anblick homogene Zwischenwand (Septum), die mikroskopisch ein recht buntes, von dem vorbeschriebenen verschiedenes Bild darbietet. Ausser dem von zahlreichen Drüsen durchsetzten Grundgewebe, wie es oben erwähnt ist, finden sich noch Einsprengungen von hyalinem Knorpel und Musculatur, welch letztere sich vereinzelt nur an dieser Stelle fand. Ich halte sie für quergestreifte, obwohl eine Querstreifung noch nicht zu sehen ist; denn für glatte Musculatur sind die Fasern zu lang. Herr Geheimrath Ponfick, dem ich die Präparate vorlegte, theilte diese Ansicht. Wird ja auch z. B. in der Geschwulstlehre von Wilms erwähnt, dass in Mischgeschwülsten quergestreifte Muskeln die Querstreifung noch nicht zeigen, weil sie noch auf einem zu tiefen embryonalen Standpunkt stehen geblieben sind, zu welcher Zeit die Querstreifung noch nicht differencirt ist. Der hyaline Knorpel findet sich hie und da in das Gewebe eingestreut in grösseren und kleineren Stücken, welche meistens annähernd kuglige Form haben. Eine eigentliche Periost- resp. Perichondriumschicht habe ich um den Knorpel nirgends entdecken können, nur hat das Grundgewebe um die Knorpelstücke herum eine mehr concentrische Anordnung der Spindelzellen.

Die untere dunklere Hälfte des Tumors zeigt auf allen Schnitten einen grossen Blutreichthum und zwar so, dass zahllose rothe Blutkörperchen in das Grundgewebe des Tumors eingelagert sind, dieses auseinander drängend; man sieht die rothen Blutscheiben in langen breiten Zügen in den Spalten des Gewebes liegen, eigentliche, ausgebildete Gefässwände konnten nur an wenigen Stellen und dann meistens in der Nähe der Körperoberhaut gefunden werden. Wenn die hellere solide Partie der Geschwulst das Bild zahlreicher Cysten und Drüsenlumina darbot, so finden sich in dem dunkleren Theile ebenfalls diese Gebilde, doch ist diese Partie reicher an differencirten Geweben. Hinsichtlich der Ausbeute an embryonalen Gewebsfragmenten ist er ergiebiger. Beobachteten wir schon in der Grenzzone zwischen beiden Tumorhälften Knorpelstückchen, so finden sich hier auch grössere Knorpelmassen oft von recht bizarrer Form, oft im Innern der Knorpelsubstanz noch Bindegewebselemente aufweisend, die, wie wir vorhin schon gesehen haben, durch dichtere concentrische Lagen fasrigen, spindelzellentragenden Gewebes eingeschlossen sind. Die Knorpel sind durchweg hyalin, nur verschieden hinsichtlich des Entwicklungsstadiums, durchweg sehr zellreich, mit zahlreichen Knorpelkernen. Uebergang von Knorpel zu Knochen konnte ich nirgends finden, ebensowenig sah ich Ablagerungen von Kalksalzen, doch gelang es mir an zwei Stellen, in dem dunkleren Tumortheile ein Gewebe zu finden, welches breite opake bandartige Formationen mit nur spärlichen Kernen aufwies, während dazwischen sich zellreichere Bindegewebslagen befanden. Man hatte den Eindruck von beginnender, aus Bindegewebe hervorgehender Knochenbildung, von osteoidem Gewebe, aber noch nicht fertigem Knochen. Knochen findet man eigentlich verhältnissmässig selten in den Kreuzsteissbeingeschwülsten Neugeborener, erst bei älteren Personen beobachtet man ihn. Wilms bestätigt dies in seiner Geschwulstlehre, indem er die Ansicht äussert, dass Knochen, ein Gewebe, das beim normalen Embryo auch erst sehr spät entsteht, in den Geschwülsten nicht vorkommen kann, wenn dieselben sehr jungen Datums sind.

Wenn ich auch nicht, wie Borst u. A. ein vollständiges Gehirn in dem von mir beobachteten Tumor zu demonstriren habe, so habe ich doch Elemente der Gehirnrinde unzweifelhaft finden können. Ein Blick auf Fig. 4 wird diese Meinung bestätigen. Man sieht sehr schön die Differencirung von Rinde und Marksubstanz, man sieht sogar an manchen Stellen gyrusartigen Bau der Gewebe. Um mich noch genauer zu informiren, habe ich an Meerschweinchenembryonen Controlschnitte gemacht. Diese haben ganz ähnliche Bilder auf den Gehirndurchschnitten ergeben. Bemerkenswerth ist, dass diese Gehirnsubstanz hie und da in der ganzen

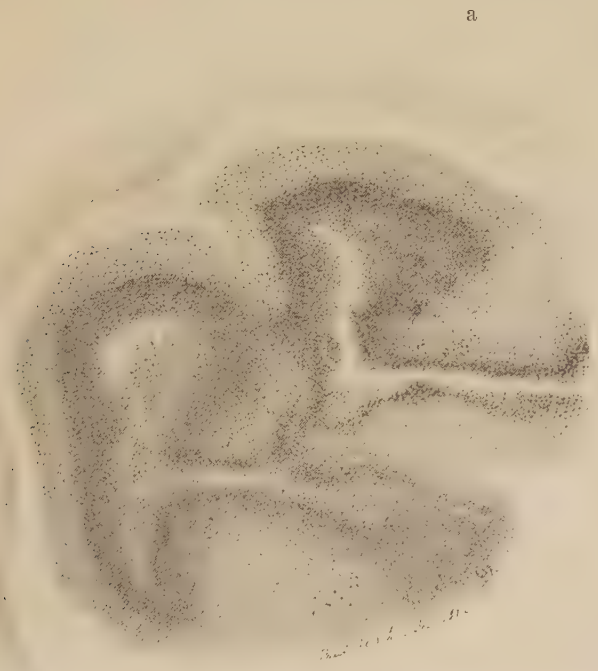

Fig. 4.

unteren Partie des Tumors vertheilt ist, dass man an vielen Stellen eine centrale graue Substanz sieht, welche in ihrem Innern einen mit Cylinderzellen ausgekleideten Canal zeigt.

Neurogliaähnliche Substanz findet sich an sehr vielen Stellen, gewissermaassen in das Grundgewebe eingesprengt. Dass neben den Cysten und Drüsen auch darmähnliche Elemente in der unteren Geschwulstpartie vorhanden sind, lehrt ein Blick auf Fig. 5. Wenn dieses papilläre Gewebsstück auch nicht echte Darmzotten zeigt, wenn die glatte Musculatur auch nur angedeutet ist, so kann ich doch durch Vergleiche an meinen Thierembryonen den Beweis liefern, dass wir es mit Darmelementen zu thun haben. In derselben Weise wie auf unserer Abbildung

sah ich ein spindelzellenhaltiges, streifenförmig angeordnetes Bindegewebe, auf welchem Papillen mit einschichtigem Cylinderepithel sassen, die Papillen mit rothen Blutkörperchen ausgefüllt, bei einem Querdurchschnitt durch die Bauchhöhle eines Kaninchenembryos.

Was nun die Wände der grossen Cysten anlangt, die makroskopisch einen grossen Theil der unteren Geschwulsthälfte einnehmen, so zeigen sie oft einen hautähnlichen Bau. Wir sehen ein Epithel, welches nach Art eines mehrschichtigen Plattenepithels eine dicke Lage kernreichen, fasrigen Bindegewebes mit zahlreichen Spindelzellen deckt. Man sieht darin einzelne Haarfollikel, welche bei der Färbung mit Alauncarmin-Pikrinsäure prachtvoll zum Ausdruck kommen, indem der Querschnitt des Haarbalges schön goldgelb, die umgebenden Zellhaufen roth-violett gefärbt sind.

Nachdem ich nun in grossen Zügen die Hauptcharakteristika des Tumors im mikroskopischen Bilde geschildert habe, will ich zu der speciellen Besprechung einzelner, besonders interessanter Schnitte übergehen.

Schnitt I entnommen aus einer Randpartie der oberen, weissen Tumorhälfte bietet Folgendes: Am freien Rande sehen wir eine Cystenwand mit epidermisähnlichem Bau. Das Epithel liegt auf einer breiten Lage kernreichen fasrigen Bindegewebes, in welches einzelne Haarfollikel eingesprengt sind. Das Epithel ist ein mehrschichtiges Plattenepithel in dünner Lage, sehr kernreich, eine feine Schicht verhornter Zellen liegt darüber. Unter dem Bindegewebe folgt ein kernreiches embryonales, nicht differencirtes Gewebe, reichlich mit rothen Blutkörperchen durchsetzt, wie ich es in ähnlicher Weise an jungen Thierembryonen zu beobachten Gelegenheit hatte. Unter diesem Gewebe sieht man zahlreiche Spalträume, welche den Eindruck von Drüsengängen machen. Sie sind mit einem einschichtigen cubischen Epithel ausgekleidet. Darunter findet sich dann ein grosses Durcheinander von verschiedenen Cystenräumen und Drüsenschläuchen, theils mit mehrschichtigen cubischen Epithel bekleidet, theils mit einschichtigem Cylinderzellenepithel, oft mit grossem Lumen, an andern Stellen mit ganz enger Lichtung, sehr an Pankreas oder Speicheldrüsen erinnernd. Diese letzteren Gebilde sind in ein sehr kernreiches Bindegewebe eingebettet. An wenigen Stellen sind in das Grundgewebe andere Bildungen eingesprengt. So sehen wir durch eine Bindegewebslage, welche fasrig, in parallelen Linien verläuft und nur sehr spärliche Kerne enthält, abgegrenzt ein Gewebe, das ganz den Charakter der Neuroglia darbietet. Wir finden sehr zarte Faserstränge, die sich mit Picrinsäure schön goldgelb gefärbt haben, ohne Kerne. Dieses eine Art Grundgewebe darstellende Fasernetz zeigt an einzelnen Stellen Zellenhäufungen, welche aus kugligen, den Zellen der kleinzelligen Infiltration ähnlichen Gebilden bestehen. In dieses schön abgegrenzte Neurogliagewebe sind wieder an einer Stelle verschiedene Cysten und Drüsenschläuche eingesprengt, oft durch einen deutlichen Spaltraum getrennt. Merkwürdig ist, dass man in dem ganzen Bilde, abgesehen von dem mit rothen Blutkörperchen reich durchsetzten embryonalen Gewebe gleich unterhalb der Cystenwand, Blutgefässe überhaupt nicht sieht.

Schnitt II stammt schon aus dem unteren Theil des Tumors, ist aber nicht von einer der ganz dunkel braunrothen Stellen genommen, sondern von der Partie, welche der oberen Hälfte zunächst liegt. Der Schnitt enthält eine grosse Cyste, welche aber innen mit keinem Epithel bekleidet ist, sondern frei in den Hohlraum der Cyste hineinragend Folgendes darbietet. 1. Einige papilläre zottenartige Vorsprünge, welche mit einem sehr schönen Cylinderepithel bekleidet sind. Das Stroma der Papillen wird von einem wenig sichtbaren fasrigen Maschenwerk mit vereinzelten Kernen gebildet. Die Maschen sind dicht mit rothen Blutkörperchen ausgefüllt. Dem ersten Eindruck nach möchte ich diese Bildungen am ehesten mit einem papillären Ovarialcystom vergleichen. 2. Diese Zotten sitzen nach dem freien Raum der Cyste zu auf einem dicken Lager von kleinen Rundzellen, in welches wieder Drüsenschläuche eingebettet sind, welche das Bild durchschnittener Papillen darbieten. Man sieht hier ein mehrschichtiges Cylinderepithel, welches in der Mitte einen freien Hohlraum lässt und am meisten dem Querschnitt eines Drüsenganges ähnelt. Interessant ist, dass diese Cyste gerade unter der äusseren Haut liegt. Der Raum zwischen Cyste und Körperoberhaut beträgt nur wenige Millimeter. Man sieht, wie die Cystenwand sich in ein derbfaseriges Bindegewebe fortsetzt, eigentlich ohne Uebergang. In diesem Bindegewebe sind nur recht spärliche Blutzellen. Nach der freien Körperhaut zu wird das Bindegewebe lockerer und weitmaschiger und enthält spärliche Fettzellengruppen. Es sind diese Maschennetze die makroskopisch schon sichtbaren Befestigungen des Tumors an der Körperhaut, welche sich beim Abheben der Haut brückenartig zur Geschwulst spannen. Da dieser Schnitt sehr nahe dem unteren Stammesende des Kindes ist, so ist hier, wie das schon öfters erwähnt wurde, die Befestigung eine innigere, wie an anderen weiter unten gelegenen Partieen. Daher sehen wir hier ein weitverzweigtes Maschennetz, während weiter unten nur hie und da eine Bindegewebsbrücke steht. Auf dieses Netzwerk folgt dann die äussere Haut, welche reichlich Haarbälge, kleine Blutgefässe und Schweissdrüsen zeigt. Das mehrschichtige Plattenepithel ist mit einer dünnen Hornlamelle bedeckt.

In einer ausserhalb der jetzt beschriebenen Stelle des Schnittes II liegenden sieht man ein ganzes Feld von quergetroffenen Papillen, wie ich sie schon oben als ähnlich den Ovarialcystomen beschrieben habe. Man sieht wieder Cylinderepithelschläuche, welche umspült werden von einer grossen Menge rother Blutkörperchen. Ihr Inhalt sind schlecht sich färbende Zellen mit noch erkennbaren Kernen, offenbar abgestossene Epithelien.

Schnitt III stammt aus dem schwammigeren dunklen Theil und zeigt daher einen grossen Blutreichthum. Man sieht zwischen dem spärlichen, rundzelligen Grundgewebe zahllose, goldgelbe Blutscheiben, welche sich oft zu einem Thrombus, der einen cystenartigen Raum ausfüllt, verdichten. Man bemerkt in diesen oft schon makroskopisch sichtbaren Blutthromben im mikroskopischen Bilde schwarzen, körnigen Farbstoff, welchen Herr Geheimrath Ponfick als Derivat des Blutfarbstoffes auffasst. Ich habe bei einem fünfmonatlichen menschlichen Embryo ähnlichen Farbstoff in den verschiedenen inneren Organen angetroffen. Man sieht

in diesem Schnitt, von einem fasrigen Bindegewebe umzogen, welches nach innen zu in einen cubischen Zellsaum übergeht, ein Gewebe mit grossen, hellen, polygonalen Zellen. Die Zellen sind sehr gross, die Kerne verhältnissmässig klein, sodass sie entfernt an Pflanzenparenchym erinnern. Ich sah derartige Gebilde in embryonalen Schnitten häufig und fasse sie als embryonales noch wenig differencirtes Gewebe auf (vielleicht Knorpelanfänge?).

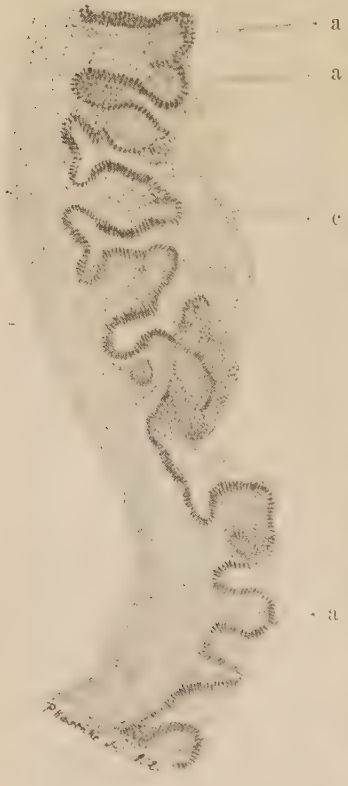

Fig. 5.

Fig. 6.

Von einer derbfasrigen Membran umschlossen sieht man neben einander zwei rundliche Knorpelstückchen; auffallend ist hier wieder die grosse Zahl der Knorpelkerne. Es ist hyaliner, noch auf embryonaler Stufe stehender Knorpel.

Schnitt IV bietet wenig anderes, als die vorhergehenden, nur fällt bei dem nach v. Gieson gefärbten Präparate auf, dass das Grundgewebe der Geschwulst nicht ganz einheitlich ist, sondern aus zwei durch die Färbung wohl voneinander unterschiedenen Geweben besteht, einem prachtvoll roth gefärbten aus Faserzügen mit Spindelzellen und einem blau-braunrothen zellreichen mit runden Kernen.

Aus einem bis zwei Dutzend anderer Blöcke, die im Wesentlichen ähnliche Bilder ergaben, wie die schon beschriebenen, sei nur noch Folgendes hervorgehoben:

Block 12, aus dem blutreichen, schwammigen Theile des Tumors stammend, enthält einen ca. erbsengrossen Blutthrombus, welcher durch die schon oben erwähnten, schwarzen vom Blutfarbstoff gebildeten Körnchen eine Art concentrischer Anordnung erhält. Hier sieht man ferner weite lymphspaltenähnliche Hohlräume, auch finden sich gyrusartige Windungen von unzweifelhafter Gehirnsubstanz, wie Fig. 4 lehrt.

Block 20, aus den tiefsten Theilen der Geschwulst nahe dem unteren Pol entnommen, weist zwei Stellen von osteoidem Gewebe, Knochenbälkchen ohne Verkalkungen, neben darmähnlichen Elementen auf. Bei der Durchsicht der hiervon angefertigten Serienschnitte sieht man, dass dieses osteoide Gewebe allmählich in Knorpelgewebe übergeht.

Also auch mir ist es, wie P. Stolper, gelungen, Elemente aller drei Keimblätter in dem von mir untersuchten Tumor zu finden und zwar so verschiedenartige Gewebe nebeneinander, dass man mit der Erklärung durch den Canalis neuroentericus oder der Ableitung von den Vestiges médullaires-coccygiennes oder mit anderen früheren Erklärungen nicht auskommen würde. Wenn die Geschwulst auch an vielen Stellen einen durchweg drüsenartigen Bau zeigt, so bin ich weit davon entfernt, ihn für ein Adenom u. s. w. zu halten; schon die Varietät des Drüsenepithels würde dagegen sprechen.

Es lässt sich ferner nicht leugnen, dass oft sarcom- oder carcinomähnliche Partieen zur Beachtung gelangten. Es ist aber im Ganzen genommen ein recht complicirtes Gebilde, welches am besten durch das atypische Wuchern der Gewebe eines missstalteten Embryos erklärt werden kann.

Herrn Dr. P. Stolper verdanke ich die Photographie (Fig. 6) noch eines zweiten Kindes mit einer Sacralgeschwulst, die recht gut die äussere Form von angeborenen Sacralgeschwülsten bei einem lebenden Kinde veranschaulicht. Es handelt sich in diesem Falle um ein 14 Monate altes Kind, welches in der Kreuzsteissbeingegend einen faustgrossen Tumor darbietet und welches in der Poliklinik des Knappschaftslazarethes in Königshütte zur Beobachtung gelangte. Man konnte in ähnlicher Weise, wie dies Virchow von seinem „Schliewener Kinde“ berichtet, deutliche Contractionen an der Geschwulst wahrnehmen, wenn das Kind unruhig war oder die Haut über dem Tumor gereizt wurde. Leider verweigerten die Eltern seiner Zeit die Operation, sodass Näheres über die Zusammensetzung der Geschwulst nicht gesagt werden kann.

Nach Fertigstellung vorliegender Arbeit erschien Borst's „Die Lehre von den Geschwülsten“. Man findet in demselben die schon aus seinen früheren Veröffentlichungen bekannte Auffassung der Genese der Kreuzsteissbeingeschwülste wiederholt.

Borst zieht hier eine scharfe Grenze bezüglich der Entstehung zwischen Intrafötationen und Sacralgeschwülsten. Er verlangt bei ersteren den Nachweis fötaler Organe oder von Bruchstücken solcher. Unter Sacraltumoren versteht er alle übrigen, histologisch verschiedenartige Gewebe enthaltenden Geschwülste der Kreuzsteissbeingegend. Erstere seien bigerminalen Ursprunges, letztere seien durch das Persistiren embryonaler Gewebselemente oder durch atypisches Wuchern des unteren Endes des Medullarrohres zu erklären. Dass es bei einer solchen Eintheilung oft schwierig sein wird, die einzelnen Geschwülste je in die richtige Gruppe zu bringen, giebt er unumwunden zu, da es ja mannigfaltige Uebergänge zwischen den einzelnen Tumoren giebt, er giebt ebenso zu, dass beide Gruppen viel Gemeinsames haben. Er zieht aber doch für die Sacralgeschwülste, unter welche er auch darm- und hirnhaltige rechnet, die verschiedenen alten von uns anfangs besprochenen Erklärungen heran. So machen ihm z. B. der Kümmel'sche und Hennig'sche Fall, beide mit Augenanlagen, bei der Classificirung Schwierigkeiten; den ersten erklärt er für monogerminal entstanden, die hochentwickelte Retina von Hennig indes glaubt er zu den Intrafötationen rechnen zu müssen. Mit Zahnanlagen in den Sacralgeschwülsten kommt er ebenfalls in Verlegenheit; da die Zahnbildung bei Säugethieren auf die Region der Mundhöhle beschränkt sei, müssten solche Geschwülste, welche deutlich ausgebildete Zähne enthalten, der bigerminalen Reihe zuzuzählen sein.

Ich meine, wenn die Schwierigkeit, eine Grenze zwischen beiden Gruppen zu ziehen, so gross ist, so sollte man doch lieber die alles erklärende bigerminale Theorie für alle angeborenen Kreuzsteinbeingeschwülste heranziehen.

Was nun die Entstehung der Sacralgeschwülste anlangt, so sind wohl die meisten, sofern sie der bigerminalen Theorie zuneigen, darin einig, dass die Geschwulst aus einem Richtungskörperchen oder einer Furchungskugel entsteht. In sehr geistvoller Weise führt Wilms in seinem Buche über die Mischgeschwülste den Nachweis, dass es sich um eine versprengte Blastomere dabei handeln müsse. Allerdings sind die Ausführungen von Wilms im Speciellen für Hoden- und Ovarialmischgeschwülste berechnet, er erklärt aber ausdrücklich, dass die congenitalen Sacrococcygealgeschwülste aus denselben Elementen, wenigstens zum Theil entstünden. Er sagt wörtlich: „Wir müssen uns bezüglich eines Theiles der fötalen Inclusionen und echten parasitären Inclusionen der Ansicht Marchand's anschliessen, dass sie den Keimdrüsenembryonen gleichwerthig sind." Wilms kommt denn zum

Schlusse seiner Ausführungen über die Entstehung der Doppelmissbildungen, fötalen Inclusionen und Embryonen zu folgender Eintheilung:

1. Entwicklung zweier auf einer Keimblase sich bildenden Anlagen mit theilweiser Verwachsung a) gleichwerthiges Wachsthum, Doppelbildung (symmetrische Form), b) frühzeitiges Zurückbleiben des einen (unsymmetrische Form), c) Einschluss des Parasiten, Inclusion.

2. Auf einer Keimblase entwickelt sich eine Anlage, die überproducirte Furchungskugeln bei Seite schiebt und einschliesst a) die eingeschlossene Furchungskugel entwickelt sich schon sehr früh mit der autositären Anlage mit dann gewöhnlich auffallend vollkommenen Bildungen, Inclusionen deutlich schon bei der Geburt, b) die Furchungskugel ruht mehr oder weniger lange im Organismus, das Wachsthum wird erst veranlasst durch eine Gelegenheitsursache, oft erst im fertigen Organismus, die meisten Fälle von Bauchhöhleninclusionen, Keimdrüsenembryome und embyroide Geschwülste".

Die Sacralteratome, welche Wilms noch besonders bespricht, ist er nicht geneigt, wie Marchand, als durch die Befruchtung einer Polzelle oder eines Richtungskörperchens entstanden anzusehen, er will eine bestimmte Meinung in dieser Frage nicht äussern. Ueberhaupt verwahrt er sich am Ende davor, dass seine Ausführungen hinsichtlich der Entstehung dieser Gebilde als etwas Bindendes angesehen werden; es müsse dieses Capitel der pathologischen Embryologie vielmehr noch weiter durchforscht worden.

Mag dem nun sein wie ihm wolle, soviel ist sicher, dass ein so genauer Kenner der Geschwülste, im Besonderen der Mischgeschwülste, wie Wilms, nicht im Entferntesten daran denkt, die Entstehung der Sacralgeschwülste, ob nun Inclusionen dabei vorhanden sind oder nicht, durch spätembryonale, persistirende Gewebsstücke zu erklären, vielmehr mit Marchand dazu kommt, dass entweder zwei Keimanlagen verwachsen und verschieden weit ausgebildet werden oder der Theil eines Eies, sei es ein Richtungskörperchen oder eine Furchungskugel resp. Blastomere den Anlass zu diesem atypischen Wuchern der Kreuzsteissbeingeschwülste giebt. In jedem Falle muss man einen bigerminalen Ursprung für diese Teratome annehmen.

Am Schlusse meiner Arbeit erlaube ich mir Herrn Privatdocenten Dr. P. Stolper, auf dessen Anregung und unter dessen Leitung ich diese Arbeit ausgeführt habe, meinen aufrichtigsten und ergebensten Dank auszusprechen.

Literaturverzeichniss.

Ausser der angeführten Literatur siehe die Literaturverzeichnisse in Calbet's, Stolper's und Kiderlen's Arbeit.

Luschka, Der Hirnanhang und die Steissdrüse des Menschen. 1860. Virchow's Archiv. XVIII.

Senftleben, Erfolgreiche Operation eines Tumor coccygeus. Deutsche Klinik. XVII. Berlin 1865.

Braune, Die Doppelbildungen und angeborenen Geschwülste der Kreuzbeingegend in anatomischer und klinischer Beziehung. Leipzig 1862.

Virchow, Die Sacralgeschwulst des Schliewener Kindes. Berliner klin. Wochenschr. VI. 1869.

Freyer, Zur Casuistik der Kreuzbeingeschwülste mit fötalem Inhalt. Virchow's Archiv. LVIII. 1873.

Lüttkemüller, Vier Fälle von angeborenen Sacralgeschwülsten. Oesterr. med. Jahrbuch. 1875.

Kornalewski, Zur Casuistik der congenitalen Sacralgeschwülste. Dissert. Königsberg 1876.

Ahlfeld, Ein zweites Schliewener Kind. Ein Fall von unabhängigen Bewegungen in einem angeborenen Sacraltumor. Archiv f. Gyn. VIII. 1875. Sectionsbericht 1877. 12. Bd.

Tourneux et Hermann, Sur la persistance des vestiges médullaires-coccygiens pendant tonte la période foetale chez l'homme et sur le rôle de ces vestiges dans la production des tumeurs sacro-coccygiennes congénitales. Journ. de l'anatom. et physiol. XXIII. Paris 1887.

Senger, Ueber Dermoidcysten des Beckenbindegewebes u. s. w. Archiv f. Gynäkol. 37. Bd. 1890.

Calbet, J., Contribution à l'étude des tumeurs congénitales d'origine parasitaire de la région sacro-coccygienne. Paris 1893.

Wanner, Richard, Ueber congenitale Sacraltumoren. Dissert. Berlin 1893.

Frank, E., Ueber einen Fall von Tumor sacralis congenitus mit maligner Degeneration und Metastasenbildung. Prager med Wochenschr. II. 1894.

Hildebrand, Ueber angeborene cystöse Geschwülste der Steissgegend. Archiv f. klin. Chirurgie. 49. 1895.

Feldmann, Beiträge zur Kenntniss der Sacraltumoren. Dissert. Berlin 1895.

Giglio, Ueber einen Fall von Teratoma sacracoccyg. Ref.: Centralbl. f. Chirurgie. XXVIII. 1897.

Tusini, Giuseppe, Di un amorfo della Spazio retto-sacro-coccygeo. Atti della Società Italiano di Chirurgia. Roma 1897.

Borst, Die angeborenen Geschwülste der Sacralregion. Zusammenfassendes Referat. Ziegler's Centralbl. f. allgem. Patholog. u. path. Anatom. IX. 1898.

Stolper, P., Die angeborenen Geschwülste der Kreuzsteissbeingegend. Deutsche Zeitschr. f. Chirurgie. 50. Bd. Jan. 1899. S. 208 u. Festschrift für Ponfick.

Kiderlen, Franz, Die teratoiden Geschwülste der Kreuzbeingegend vom klinischen Standpunkt nebst Mittheilung eines einschlägigen Falles. Zeitschr. f. Chirurgie. 52. Bd. 1899.

Huber, Francis, Teratoma of Sacrum and Coccyx. Archives of Pediatrics. January 1899.

Hennig, Ueber congenitale Sacraltumoren. Ziegler's Beitr. z. path. Anatom. u. allgem. Patholog. XXVIII. 1900.

Hagen-Thorn, Ein operativ behandelter Fall von angeborener Sacralgeschwulst beim Erwachsenen. Archiv f. klin. Chirurgie. 60. Bd. 1900.

Linser, P., Ueber Sacraltumoren und eine seltene fötale Inclusion. Beitr. z. klin. Chirurgie. XXIX. Heft 2. 1900.

Borst, Max, Ein Sacraltumor von hirnartigem Bau. Ziegler's Beitr. 31. Bd. 1902.

Hagenbach, E., Beitrag zur Kenntniss der angeborenen Sacrococcygealtumoren. Langenbeck's Archiv. LXVI.

Gessner, Ueber Mischgeschwülste des Hodens. Deut. Zeitschr. f. Chir. 60. Bd. 1902.

Wilms, M., Die Mischgeschwülste. 3 Bde. Berlin-Leipzig 1899/1902.

Krömer, P., Ueber die Histogenese der Dermoidcystome und Teratome des Eierstocks. Archiv f. Gynäkolog. 57. Bd. 2. Heft.

Borst, M., Die Lehre von den Geschwülsten. Wiesbaden 1902.

Lebenslauf.

Ich, Wilhelm Hoppe, bin der Sohn des verstorbenen Postsekretärs Eduard Hoppe und seiner Gattin Auguste, geb. Günzel. Nach Absolvirung des städtischen St. Maria Magdalenen-Gymnasiums zu Breslau studirte ich seit dem Wintersemester 1893 an der Breslauer Universität Medicin und bestand daselbst im Jahre 1896 das Tentamen physicum, das Staatsexamen im Juli 1898. Danach genügte ich meiner Dienstpflicht vom 1. Oktober 1898 beim Grenadier-Regiment Kronprinz Friedrich Wilhelm (2. Schles.) Nr. 11, vom 1. April 1899 als einjährig-freiwilliger Arzt beim Leib-Kürassier-Regiment Grosser Kurfürst (Schles.) Nr. 1. Am 1. April 1900 wurde ich Assistenzarzt an der berufsgenossenschaftlichen Unfallstation vom rothen Kreuz zu Breslau, woselbst ich jetzt noch thätig bin.

Zum Assistenzarzt der Reserve wurde ich am 27. Januar 1900, zum Oberarzt der Reserve am 18. August 1902 befördert.

Während meiner Studienzeit besuchte ich die Vorlesungen, Curse und Kliniken folgender Herren Professoren und Dozenten:

Axenfeld, Born †, Chun, Ferd. Cohn †, Czerny, Filehne, Flügge, Fränkel, Gaupp, Groenouw, Hasse, Heidenhain †, Hürthle, Kast †, Kaufmann, Keilmann, Kümmel, Küstner, Ladenburg, O. E. Meyer, v. Mikulicz, Neisser, Pfannenstiel, Ponfick, Reichel, Röhmann, Tietze, Uhthoff, Weintraud, Wernicke, Wiener †.

Allen diesen meinen verehrten Lehrern spreche ich meinen herzlichsten Dank aus.

Thesen.

1. Die Absetzung abgequetschter Finger oder Zehen ist keineswegs immer sofort vorzunehmen.
2. Grosse traumatische Blutergüsse ins Kniegelenk müssen sofort durch Punction entleert werden.
3. Kali chloricum, als Gurgelmittel viel in Gebrauch, muss aus dem Handverkauf zurückgezogen werden.